

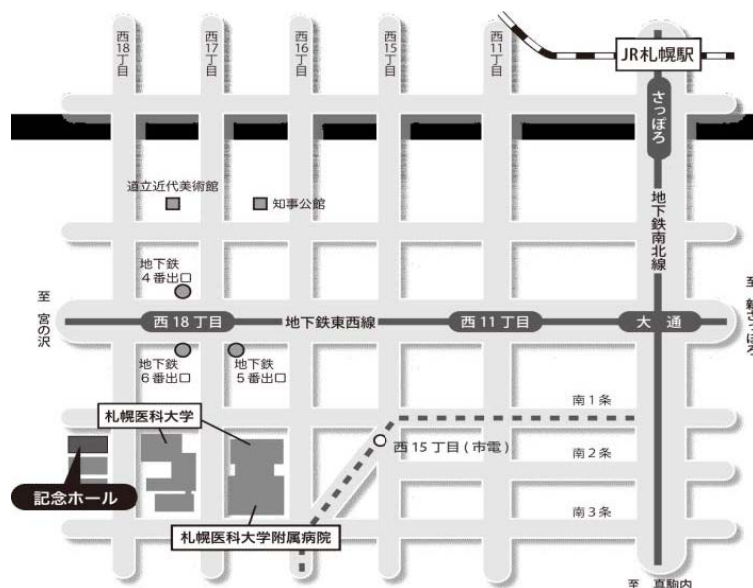
第 79 回 (社)日本脳神経外科学会 北海道支部会

会 長 中村記念病院 脳神経外科 瀬尾 善宣

主 題: 脳神経外科医が選ばれるために

日 時: 平成 29 年 9 月 16 日 (土) 8:55~17:10 (開場 8:30)

会 場: 札幌医科大学記念ホール (札幌市中央区南1条西18丁目)



【交通アクセス】

- 地下鉄 最寄り駅:地下鉄東西線「西18丁目駅」
経 路:札幌駅・大通駅から、南北線「さっぽろ」駅(JR札幌駅直結)から「大通」駅(2分)
「大通」駅で東西線「宮の沢」行に乗換え「西18丁目」駅(4分)下車
「西18丁目」駅6番出口より徒歩分から徒歩5分。
- 市電 最寄り駅:「西15丁目」 経路:「西4丁目」駅から「西15丁目」駅(12分)下車 駅から徒歩2分。
- 駐車場 駐車場のご用意はございませんので、近隣の有料駐車場をご利用下さい。

【演者の方へ】

- ・PC受付・試写は、発表セッションの開始30分前~1時間前の間に、1階のPC受付で行ってください。
(朝1番目のセッションの発表の方は8:30~8:50にお願いします)
- ・一般演題、シンポジウム2:発表5分、討論3分 シンポジウム1:発表15分、討論5分
- ・発表形式はPCプロジェクター(1面)で、ご自分のPCで行って下さい。音声は使用できません。
Macおよび外部出力にアダプターが必要なPCをご使用の場合は、ご自身でアダプターをご持参下さい。
PCの電源は忘れずに持参して下さい。

【参加費】

2,000 円(当日会場でお支払い下さい)。クレジット登録には日本脳神経外科学会会員カードが必要です。

【ランチョンセミナー】

11:50-12:50 『前頭蓋底・傍鞍部腫瘍の治療戦略』 東京女子医科大学脳神経外科 教授 川俣 貴一 先生
共催:第一三共株式会社

【支部理事会】

現理事会は10:40~11:00、新理事会は11:05~11:40、会場1階会議室Aにて開催致します。
議事総会は12:50から会場で開催いたします。

※下記ホームページよりプログラムと抄録がダウンロードできます。

【ダウンロード先】

- ・社)日本脳神経外科学HP: <http://jns.umin.ac.jp/> 会員専用ページにログイン→学会活動→支部会開催案内
- ・社)日本脳神経外科学会 北海道支部会 HP: <http://www.jns-hokkaido.jp/>

1. 脳神経血管内治療

09：00～09：40

座長 荻野 達也（中村記念病院脳神経外科）

1. 機械的血栓回収後に出血発症した後天性 pial arteriovenous fistula の一例
瀧崎 智紀、荻野 達也、進藤 孝一郎、遠藤 英樹、立田 泰之、渡部 寿一、上山 憲司、
瀬尾 善宣、大里 俊明、中村 博彦
中村記念病院脳神経外科
2. 経皮的血栓回収療法難渋例に対して開頭血栓摘出術が有用であった1例
櫻井 寿郎、瀧澤 克己、竹林 誠治、小泉 博靖、小林 徹、小林 理奈、齋藤 久泰、
岡本 迪成
旭川赤十字病院脳神経外科
3. 破裂椎骨脳底動脈解離性動脈瘤に対するステント併用コイル塞栓術
下田 祐介¹、牛越 聡¹、安田 宏¹、安喰 稔¹、越前谷 すみれ¹、吉本 哲之²
1 北海道医療センター脳神経外科、2 柏葉脳神経外科病院
4. “Vaso CT”画像評価により選択的 TVE が可能だった横-S 状静脈洞部硬膜動静脈瘻
の2症例
齊藤 仁十¹、三井 宣幸²、和田 始¹、嵯峨 健広¹、鎌田 恭輔¹
1 旭川医科大学脳神経外科、2 網走脳神経外科・リハビリテーション病院
5. Stent retriever を用いたアテローム血栓性脳主幹動脈閉塞に対する急性再開通
療法
野村 達史、恩田 敏之、野中 雅、米増 保之、高橋 明、橋本 祐治、本田 修、大坊 雅彦
社会医療法人医翔会札幌白石記念病院

2. 脳腫瘍

09：40～10：30

座長 秋山 幸功（札幌医科大学脳神経外科）

6. 診断に苦慮した右側頭葉腫瘍の1例
立田 泰之、森脇 寛、山崎 貴明、佐々木 雄彦、佐藤 司、中西 尚史、香城 孝磨、妹尾 誠、
嶋崎 光哲、西谷 幹雄
医療法人社団函館脳神経外科 函館脳神経外科病院

7. 術前診断が困難であった intraosseous meningioma の 1 例
大木 聡悟¹、新保 大輔¹、内田 和希¹、穂刈 正昭¹、浅岡 克行¹、板本 孝治¹、大森 優子²
1 手稲溪仁会病院脳神経外科、2 手稲溪仁会病院病理診断科
8. 水頭症で発症した dysplastic cerebellar gangliocytoma (Lhermitte-Duclos disease) の一例
津田 宏重、大瀧 雅文、金 相年、能代 将平
帯広厚生病院脳神経外科
9. それぞれ異なる転帰を辿った頭蓋内軟骨肉腫の 3 例
澤谷 亮佑、山口 秀、伊師 雪友、茂木 洋晃、小林 浩之、関 俊隆、寺坂 俊介、寶金 清博
北海道大学脳神経外科
10. 再発中枢神経系原発悪性リンパ腫に対するガンマナイフの治療成績
村木 岳史、佐藤 憲市、高梨 正美、尾崎 義丸、石渡 規生、浅野目 卓、大竹 安史、
石田 裕樹、石川 耕平、渡部 寿一、瀬尾 善宣、大里 俊明、中村 博彦
中村記念病院脳神経外科
11. 脳皮質下出血で発症した中枢神経系原発の Angiosarcoma の一例
岡本 迪成¹、瀧澤 克己¹、竹林 誠治¹、櫻井 寿郎¹、小泉 博靖¹、小林 徹¹、小林 理奈¹、
齋藤 久泰¹、菊地 智樹²
1 旭川赤十字病院脳神経外科、2 旭川赤十字病院病理診断科

シンポジウム 1 定位放射線治療の現状と未来 10:30~11:40

座長 福岡 誠二 (脳神経外科ふくおかクリニック)

- I 定位放射線治療の現状と未来 –ガンマナイフ治療の立場から–
高梨 正美
中村記念病院脳神経外科
- II 定位放射線照射の現状と未来 リニアック(ノバリス)を用いた X線照射を中心に
池田 潤
北腎会脳神経・放射線科クリニック
- III 定位放射線治療の現状と未来 –陽子線治療の立場から–
橋本 孝之
北海道大学大学院医学研究院 放射線科学分野放射線医学教室

現理事会 10：40～11：00

新理事会 11：05～11：40

ランチオンセミナー 11：50～12：50

座長 中村 博彦（中村記念病院脳神経外科）

前頭蓋底・傍鞍部腫瘍の治療戦略

東京女子医科大学 脳神経外科 教授・講座主任 川俣 貴一 先生

議事総会 12：50～13：00

3. 小児・先天性奇形 13：00～13：35

座長 吉藤 和久（北海道立子ども総合医療・療育センター）

12. 脊髄髄膜瘤の特徴を有した脊髄嚢胞瘤の1例

高宮 宗一郎¹、関 俊隆¹、池田 拓磨¹、品田 伸一郎²、山崎 和義¹、濱内 祝嗣³、
寺坂 俊介¹、寶金 清博¹

1 北海道大学脳神経外科、2 苫小牧市立病院脳神経外科、3 札幌麻生脳神経外科病院

13. 前頭蓋底脳瘤に頭蓋咽頭管遺残を合併し、髄膜炎を繰り返した一例

後藤 秀輔、茂木 洋晃、伊師 雪友、山口 秀、小林 浩之、寺坂 俊介、寶金 清博
北海道大学脳神経外科

14. 早期治療を要する潜在性二分脊椎 —先天性皮膚洞—

平野 司¹、吉藤 和久¹、大森 義範¹、三國 信啓²

1 北海道立子ども総合医療・療育センター脳神経外科、2 札幌医科大学医学部脳神経外科

15. 小児水頭症におけるVPシャントの臨床的特徴

大森 義範¹、吉藤 和久¹、平野 司¹、三國 信啓²

1 北海道立子ども総合医療・療育センター脳神経外科、2 札幌医科大学医学部脳神経外科

座長 瀬尾 善宣 (中村記念病院脳神経外科)

- I 肺切除術に伴う脳塞栓症
京納 正法、下田 祐介、越前谷 すみれ、牛越 聡、安田 宏、安喰 稔
北海道医療センター脳神経外科
- II 急性期脳卒中における脳活動の変化と機能の改善
福山 秀青
旭川医科大学脳神経外科
- III 経上側頭溝アプローチと覚醒下手術の併用が有用であった左側頭葉後内側部海綿状血管腫の一例
坂下 恭也、江夏 怜、菅野 彩、越智 さと子、三國 信啓
札幌医科大学医学部脳神経外科学講座
- IV 私が脳神経外科を目指した理由
渕崎 智紀
中村記念病院脳神経外科
- V 私が北大脑神経外科を選んだ理由
澤谷 亮佑
北海道大学脳神経外科
- VI 脳神経外科医勧誘 医局長時代の悩み…
村橋 威夫
中村記念病院脳神経外科
- VII 旭医の勧誘はぬるいのか？
広島 覚
旭川医科大学脳神経外科
- VIII 札幌医科大学における勧誘への取り組み
三上 毅
札幌医科大学脳神経外科
- IX 当科入局者の最近の動向
小林 浩之
北海道大学脳神経外科

座長 広島 覚 (旭川医科大学脳神経外科)

16. arterial spin labeling 法が非痙攣性てんかん重責の評価に有効であった 1 例
佐藤 広崇、谷川 緑野、野田 公寿茂、近藤 智正、宮崎 貴則、新甫 武也、木下 由宇、
橋本 集、波多野 勇人、松川 東秀、斎藤 憲浩、太田 仲郎、上山 博康、徳田 禎久
札幌禎心会病院脳神経外科
17. MRI 禁忌の MVD 症例に対する画像診断
岡村 尚泰、野呂 秀策、瀬尾 善宣、原 敬二、麓 健太郎、本庄 華織、山口 陽平、旭山 聞昭、
渡部 寿一、大里 俊明、中村 博彦
中村記念病院脳神経外科
18. 両側慢性硬膜下血腫に潜む脳脊髄液漏出症
村上 友宏、笹森 由美子、井上 道夫、丹羽 潤、松村 茂樹
医療法人明日佳 札幌宮の沢脳神経外科病院
19. 感染性硬膜下血腫の 1 例
石川 耕平、野村 亮太、森 大輔、関口 雅、荒 清次、伊東 民雄、鷺見 佳泰、岡 亨治
社会医療法人医仁会中村記念南病院 脳神経外科
20. 慢性硬膜下血腫における ASL 所見の後方視的検討
佐藤 行真¹、山内 朋裕¹、後藤 秀輔²、川堀 真人²、岩崎 素之¹、古川 浩司¹、新谷 好正¹、
馬淵 正二¹、寶金 清博²
1 小樽市立病院脳神経外科、2 北海道大学脳神経外科

座長 関 俊隆 (北海道大学脳神経外科)

21. 高位分岐神経根に発生した腰椎椎間板ヘルニアの一例
青山 剛¹、小原 由史¹、相澤 哲²、原 健人²、前田 明子²、高橋 敬介²、西田 欽也²、
蔡 榮浩²、宮田 康史²、辻野 淳²、大野 和則²
1 手稲溪仁会病院整形外科脊椎脊髄センター、2 手稲溪仁会病院整形外科
22. 頚椎症性脊髄症に伴ったガドリニウム造影効果を有する脊髄浮腫
上森 元気、小柳 泉、千葉 泰弘、佐々木 貴啓、今村 博幸、吉野 雅美、遠藤 将吾、
青樹 毅、会田 敏光
北海道脳神経外科記念病院

23. 髄内くも膜嚢胞の一例
進藤 崇史、関 俊隆、山崎 和義、寶金 清博
北海道大学脳神経外科

24. 外傷性椎体骨折に対する MISt (PPS) の治療戦略と有用性
岩崎 素之¹、秋山 雅彦²、山内 朋裕¹、古川 浩司¹、佐藤 行馬¹、馬淵 正二¹
1 小樽市立病院脳神経外科、2 札幌禎心会病院 脊椎・脊髄末梢神経外科

6. 脳血管障害

16 : 15 ~ 16 : 55

座長 中山 若樹 (北海道大学脳神経外科)

25. 外傷性両側椎骨動脈解離の一例
石田 裕樹、中垣 裕介、櫻井 卓、中垣 陽一
医療法人翔陽会滝川脳神経外科病院
26. Trousseau 症候群に対し急性期血行再建術を施行した 3 例
越前谷 すみれ、京納 正法、下田 祐介、安田 宏、安喰 稔、牛越 聡
国立病院機構北海道医療センター
27. MRI FLAIR 画像における leptomeningeal Ivy sign が血行力学的脳虚血の進行を捉えた成人もやもや病の 1 例
丸賀 庸平、本庄 華織、渡部 寿一、高橋 州平、麓 健太朗、前田 理名、御神本 雅亮、大熊 理弘、櫻井 卓、上山 憲司、瀬尾 善宣、大里 俊明、中村 博彦
中村記念病院脳神経外科
28. 繰り返す頸動脈石灰化病変由来の calcified cerebral emboli に対し頸動脈内膜剥離術を行った 1 例
石塚 智明、村橋 威夫、上山 憲司、荻野 達也、麓 健太朗、杉尾 啓徳、福井 崇人、野村 亮太、進藤 孝一郎、渡部 寿一、瀬尾 善宣、大里 俊明、中村 博彦
中村記念病院脳神経外科
29. 前大脳動脈瘤に対する Supra-orbital approach によるクリッピング術の検討
笹川 彩佳¹、斉藤 修¹、入江 伸介¹、斎藤 孝次¹、三國 信啓²
1 釧路孝仁会記念病院脳神経外科、2 札幌医科大学医学部脳神経外科

閉会挨拶

17 : 00～

会長 瀬尾 善宣

FD 講習会

15 : 00～

会場 : 1 階会議室 A